

**Estensori:**

David Palombo, con Mariano Sanz e David Herrera

**Affiliazione:**

Programma post laurea in parodontologia, Università Complutense di Madrid, Spagna

**Traduttore:**

Fabiano Galassi Master in Parodontologia (ACTA, Amsterdam), libero professionista in parodontologia e implantologia, Roma e Dublino

titolo

# Sostituzione dei denti immediata: innestare o non innestare?

**Autori:**

Xi Jiang, Ping Di, Shuxin Ren, Yu Zhang, Ye Lin

## Background

La sostituzione immediata di un dente non salvabile con l'inserimento di un impianto post-estrattivo con corona provvisoria immediata è una modalità di trattamento affascinante che permette l'ottimizzazione dei tempi operativi e dei costi così come la riduzione del trauma chirurgico per il paziente.

Tuttavia, quando si affronta la mascella anteriore, complicazioni estetiche –principalmente il rischio di recessione dei tessuti marginali vestibolari– sono state riportate in studi clinici e in revisioni sistematiche.

Il verificarsi di questa complicanza è principalmente correlato al modello di guarigione dell'alveolo post-estrattivo e risultati positivi sono stati osservati nell'adozione di interventi volti a promuovere la realizzazione di un modello di guarigione favorevole in questo ambiente.

Questi includono l'inserimento dell'impianto nella corretta posizione tridimensionale, la selezione dei casi con un fenotipo gengivale spesso e corticale ossea vestibolare, l'innesto di sostituti ossei e il collegamento immediato della corona supportata dall'impianto.

L'uso aggiuntivo di un innesto di tessuto connettivo (CTG) è stato sostenuto per compensare la contrazione volumetrica del processo alveolare e per prevenire la migrazione apicale del margine gengivale.

Tuttavia, una comprensione più profonda degli effetti che un CTG può esercitare durante il posizionamento immediato dell'impianto e la provvisorizzazione (IIPP) è ancora mancante.

## Scopo

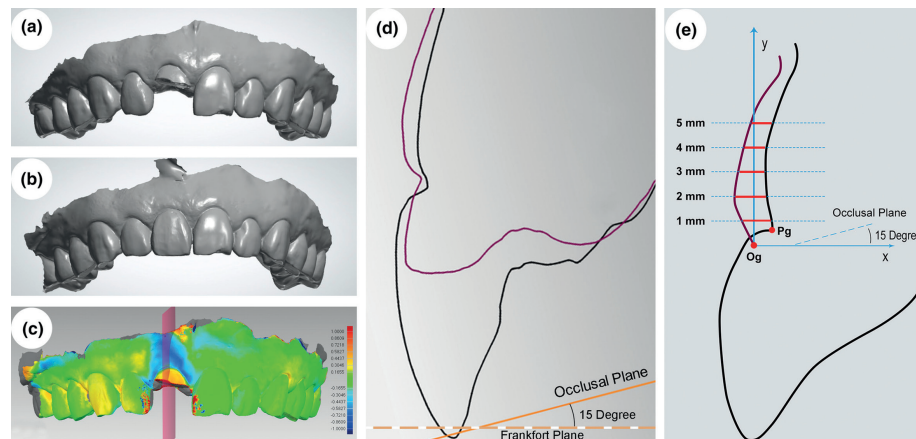
Lo scopo di questo studio è stato di valutare gli effetti aggiuntivi che un CTG può fornire a livello dei tessuti duri e molli durante l'IIPP su un periodo di guarigione di sei mesi.

## Materiali e metodi

- Uno studio clinico controllato randomizzato con 42 pazienti adulti sani (da 20 a 65 anni), che si sono presentati con un singolo incisivo mascellare non salvabile (da 12 a 22), con denti naturali adiacenti sani e con parete ossea vestibolare intatta, iscritti all'Università di Pechino.
- Criteri di esclusione: storia di parodontite, deficit della corticale ossea vestibolare nel sito post-estrattivo, fenotipo osseo non adatto per IIPP, gravidanza, abitudine al fumo con più di 10 sigarette/giorno, o qualsiasi altra controindicazione per IIPP.
- Tutti i pazienti hanno ricevuto una IIPP flapless. Dopo l'estrazione e l'identificazione di una parete ossea vestibolare intatta, un impianto immediato con un diametro di 3,5 mm è stato inserito all'interno dell'alveolo in posizione palatale e il gap osseo residuo è stato riempito con particolato minerale di osso bovino deproteinizzato.
- Un restauro avvitato immediato è stato applicato entro 24 ore. Nel gruppo sperimentale, è stato raccolto un CTG (15 x 5 x 1,5 mm) dal palato posteriore e posizionato sotto la mucosa vestibolare utilizzando un approccio a tunnel, mentre nessun trattamento aggiuntivo è stato fornito al gruppo di controllo.
- Tomografia computerizzata a fascio conico (CBCT) e scansione intraorale sono state eseguite prima e sei mesi dopo l'intervento, per valutare il rimodellamento dei tessuti duri e molli mediante confronto delle misurazioni eseguite su piani sagittali su immagini sovrapposte.
- L'outcome primario è stato considerato il cambiamento del margine gengivale nella posizione centro-vestibolare dalla baseline a sei mesi, mentre gli outcomes secondari sono stati considerati i cambiamenti del contorno dei tessuti molli vestibolari (valutati su linee orizzontali da 1 a 5 mm dal margine gengivale) e il volume osseo (rapporto di riassorbimento della corticale vestibolare [BPR]).

**Figura:** Analisi del contorno dei tessuti usando la sovrapposizione di files di Standard Tasselation Language (STL)

(a) File STL da una scansione intraorale prima dell'estrazione; (b) file STL da una scansione intraorale sei mesi dopo l'intervento; (c) sovrapposizione tridimensionale dei files STL prima e sei mesi dopo l'intervento (un piano della sezione sagittale [rosa] è stato utilizzato per valutare i cambiamenti del contorno dei tessuti molli); (d) immagine in sezione sagittale di un partecipante effettivo (il contorno viola indica il profilo dei tessuti prima dell'estrazione, il contorno nero rappresenta il profilo dei tessuti sei mesi dopo l'intervento, la linea arancione indica il piano occlusale e la linea tratteggiata arancione indica il piano di Francoforte); (e) disegno schematico del piano della sezione sagittale per l'analisi (il contorno viola indica il profilo dei tessuti prima dell'estrazione ma il contorno del dente residuo non è mostrato e il contorno nero rappresenta il profilo dei tessuti sei mesi dopo l'intervento).



## Risultati

- Dati alla baseline: non sono state riscontrate differenze statisticamente significative tra i due gruppi per tutti i parametri dell'alveolo alla baseline, compreso lo spessore della corticale vestibolare (BPT) e l'ampiezza iniziale dell'alveolo.
- Ritenzione dei pazienti e sopravvivenza implantare: 40 pazienti su 42 hanno completato il follow-up a sei mesi, il tasso di sopravvivenza implantare è stato del 100% in entrambi i gruppi.
- Outcome primario: il margine gengivale centro-vestibolare ha mostrato una recessione minore a sei mesi ( $0,16 \pm 0,60$  mm nel gruppo sperimentale e  $0,26 \pm 0,54$  mm nel gruppo di controllo), senza differenze statisticamente significative tra i gruppi.
- Outcomes secondari - cambiamenti dei tessuti molli:
  - Il collasso del profilo dei tessuti vestibolari è stato significativamente inferiore negli impianti del gruppo sperimentale nella zona da 2 a 5 mm apicale al margine gengivale.
  - La differenza è stata massima a 5 mm (test =  $0,18 \pm 0,74$  mm; controllo =  $0,99 \pm 0,82$  mm;  $p = 0,002$ ), progressivamente ridotta in direzione coronale e non era statisticamente significativa a 1 mm (test =  $0,89 \pm 0,48$  mm; controllo =  $1,07 \pm 0,45$  mm;  $p = 0,183$ ).
- Outcomes secondari – cambiamenti ossei:
  - Il rapporto di riassorbimento della corticale vestibolare (BPR) era altamente rilevante,  $92,8 \pm 27,8\%$  nel gruppo sperimentale e  $77,5 \pm 44,5\%$  nel gruppo di controllo, senza differenze statisticamente significative ( $p = 0,23$ ).
  - In molti casi, il riassorbimento osseo si è esteso all'osso basale mascellare al di là dell'apice radicolare.
  - In entrambi i gruppi, i pazienti con una corticale ossea vestibolare spessa ( $> 1$  mm) hanno mostrato un riassorbimento limitato.
  - Tutti i valori delle coordinate e le misurazioni lineari relative alla posizione e lo spessore della corticale ossea non hanno mostrato differenze statisticamente significative tra i gruppi.

## Limitazioni

- Il follow-up è stato limitato a sei mesi e il restauro definitivo non è stato inserito durante questo periodo.
- Non è stata eseguita alcuna valutazione estetica, nonostante lo scopo generale di aggiungere un CTG all'IIPP fosse quello di migliorare l'estetica perimplantare.
- Potrebbe essere stato utile sapere quale tipo di CTG è stato utilizzato, quale tipo di letto ricevente è stato preparato (spessore totale o parziale), in quale posizione è stato stabilizzato il CTG rispetto al margine gengivale e quale profilo di emergenza è stato fornito al restauro provvisorio immediato.
- Lo studio potrebbe essere stato sottodimensionato, perché la deviazione standard per la recessione gengivale vestibolare nei gruppi sperimentale e di controllo ( $0,53 \pm 0,60$  mm) è stata superiore a quella utilizzata nel calcolo della potenza ( $0,45$  mm).

## Conclusioni e impatto

- L'uso aggiuntivo di un CTG a un protocollo IIPP flapless è un mezzo idoneo per sostenere il profilo dei tessuti vestibolari in una posizione submarginale (2-5 mm apicale al margine gengivale), ma nessun impatto è stato osservato nel primo millimetro apicale al margine gengivale.
- Entrambi i gruppi hanno subito una lieve recessione del margine gengivale e un lieve collasso del profilo dei tessuti molli nel loro millimetro più coronale.
- Anche se si adotta un protocollo flapless minimamente invasivo, si verifica una significativa quantità di rimodellamento dei tessuti duri nel sito post-estrattivo, soprattutto se è presente una sottile parete ossea vestibolare ( $< 1$  mm).
- L'uso aggiuntivo di un CTG non ha avuto alcun impatto sul rimodellamento dei tessuti duri dell'alveolo.
- Nell'esecuzione di un IIPP nella mascella anteriore, l'uso aggiuntivo di un CTG consente la riduzione del collasso dei tessuti molli vestibolari a livello submarginale. Tuttavia, ci si dovrebbe attendere una lieve recessione del margine gengivale e un collasso del profilo gengivale nel suo millimetro più coronale.

JCP Digest edizione numero 80 è un riassunto dell'articolo "Alterazioni dei tessuti duri e molli durante la fase di guarigione del posizionamento implantare immediato e provvisorizzazione con o senza innesto di tessuto connettivo: uno studio clinico randomizzato" J Clin Periodontol. 2020;47 (8):1006-1015. DOI:10.1111/jcpe.13331.

<https://www.onlinelibrary.wiley.com/doi/epdf/10.1111/jcpe.13331>

Accesso per i membri tramite il portale EFP : <http://efp.org/members/jcp.php>