

Izvjestitelji:

David Naughton, Cianna O'Brien, Lewis Winning, Ioannis Polyzois

Institucija:

Poslijediplomski program parodontologije, Stomatološki fakultet Dublin, Trinity College, Dublin, Irska

Prijevod:

Dario Bojčić Ordinacija dentalne medicine Bojčić, Split

studija

Dimenzijske promjene novog keratiniziranog tkiva nakon slobodnog gingivnog transplantata

Autori:

Pilar Golmayo, Lucía Barallat, Meritxell Losada, Cristina Valles, José Nart, Andrés Pascual-La Rocca

Dosadašnje spoznaje

Uloga pričvrstne gingive u održavanju parodontnog i periimplantatnog zdravlja do sada je opsežno istraživana, ali su dokazi bili dvosmisleni. Postoji opći konsenzus da se augmentacija gingive oko zuba treba izvesti samo u slučajevima kada pacijent ne može održavati odgovarajuću kontrolu plaka zbog osjetljivosti nekaratinizirane gingive, kada postoji progresivna recesija mekog tkiva i u preprotetske svrhe. Ponekad i dehiscijencija kosti uzrokovana ortodontskom terapijom opravdava augmentaciju gingive.

Unatoč sličnostima u kliničkom izgledu gingive oko zubi i implantata, vezivno se tkivo značajno razlikuje. Oko implantata postoji smanjena opskrba krvlju zbog nedostatka parodontnog ligamenta i kolagena vlakna se ne vezuju za površinu implantata već su položena paralelno i cirkularno. Zbog ovih karakteristika postojeća literatura zagovara ≥ 2 mm širine keratiniziranog tkiva (KTW) oko implantata, jer je njegova prisutnost povezana sa smanjenjem upale sluznice, nelagodnom pri četkanju i količinom plaka.

Augmentacija gingive pomoću slobodnog gingivnog transplantata (FGG) je postupak "zlatnog standarda" za povećanje količine keratiniziranog tkiva. Skupljanje transplantata događa se u fazi cijeljenja, ali nije poznato ponaša li se FGG različito oko zuba i implantata.

Ciljevi

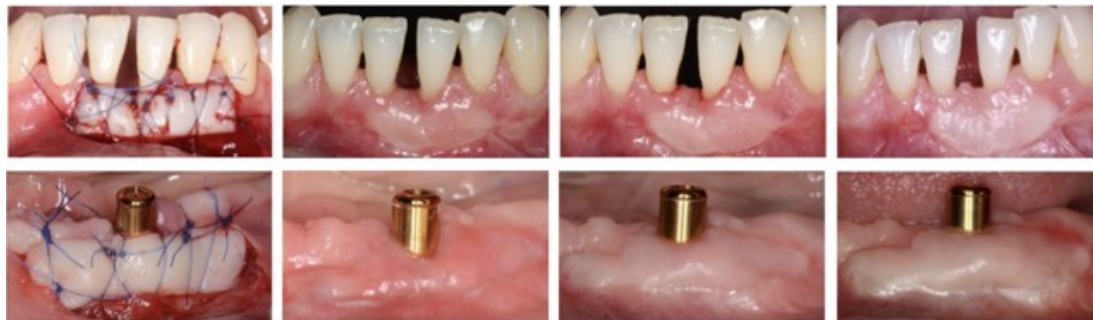
Cilj istraživanja bio je usporediti dimenzijske promjene u keratiniziranom tkivu oko zuba i implantata nakon postavljanja slobodnog gingivnog transplantata (FGG) tijekom godine dana. Također se pratilo skupljanje transplantata i položaj ruba gingive.

Materijali & metode

- Ova prospektivna opservacijska studija provedena je na pacijentima Zavoda za parodontologiju na Sveučilištu Internacional de Catalunya (UIC), Barcelona, Španjolska.
- Uključeni su odrasli pacijenti s mukogingivnim defektom na bukalnoj strani zuba ili implantata. Kriteriji uključivanja bili su < 2 mm širine keratiniziranog tkiva (KTW) i nelagoda pri četkanju.
- Primarna varijabla ishoda bila je promjena širine keratiniziranog tkiva (KTW) oko zubi i implantata nakon FGG zahvata i godine dana praćenja. Sekundarne varijable bile su promjene duljine keratiniziranog tkiva (KTL), skupljanje gingive (GS) i položaj ruba gingive (GMP).
- Inicijalna terapija uključivala je upute za održavanje oralne higijene (OHI), struganje i poliranje korjenova (SRP) kako bi se postigla niska razina plaka i krvarenja. U skupini implantata bilo je potrebno sanirati periimplantatni mukozitis.
- Ista kirurška tehnika korištena je u skupini za zube i implantate. Na mjestu primanja napravljen je režanj djelomične debljine. Slobodni gingivni transplantat (FGG) debljine 1,5 mm uzet je sa prednjeg dijela nepca i ušiven na mjesto primanja. Upute za postoperativnu njegu uključivale su održavanje oralne higijene (OHI), 1g QDS paracetamola i 10-40 mg prednizona na dan za ublažavanje boli te savjeti o mekoj prehrani.
- Recall, uključujući potpurnu parodontološku terapiju, u početku je bio nakon jednog, dva i šest tjedana, a potom nakon tri, šest i dvanaest mjeseci.
- Sve kliničke preglede obavio je isti iskusni kliničar. Na studijskim modelima napravljeni su akrilatni stentovi kako bi se standardizirala klinička mjerenja.
- Klinička mjerenja zabilježena u obje skupine bila su:
 - širina keratiniziranog tkiva transplantata, apiko-koralna dimenzija (mm);
 - duljina keratiniziranog tkiva transplantata, mezijalno-distalna dimenzija (mm);
 - skupljanje transplantata (%); položaj ruba gingive (mm).

Slika :

Slike prikazuju slobodni gingivni transplantat oko zuba i implantata neposredno nakon operacije te nakon 3, 6 i 12 mjeseci praćenja.



Rezultati

- Sudjelovalo je 29 pacijenata s 35 mjesta. U skupini kojoj su se tretirali zubi bila su dva muškarca i 14 žena, od kojih su dvoje bili pušači a 14 nepušača/bivših pušača. Skupina u kojoj su se tretirali implantati imala je tri muškarca i 10 žena, od kojih je troje bilo pušača i 10 nepušača/bivših pušača. Ukupna prosječna dob bila je $56 \pm 11,86$ godina.
- Devetnaest FGG-a smješteno je u zubnu skupinu, a šesnaest u skupinu implantata.
- Prosječne širine keratiniziranog tkiva (KTW) i duljine keratiniziranog tkiva (KTL) transplantata na početku su bile $6,4 \pm 1,4$ mm i $16,8 \pm 6,8$ mm u skupini zuba, dok su u skupini implantata iznosile $5,7 \pm 1,4$ mm odnosno $18,6 \pm 4,9$ mm (nema značajne razlike u KTW/KTL između skupina).
- Srednje smanjenje širine keratiniziranog tkiva (KTW) transplantata između početne vrijednosti i 12 mjeseci bilo je:
 - Skupina zuba : $2,0 \pm 2,1$ mm.
 - Skupina implantata: $2,9 \pm 2,0$ mm.
- Razlike među skupinama nisu bile statistički značajne ($p = 0,22$). Međutim, multilevel analiza pokazala je $1,31$ mm ($SE = 0,66$) veće smanjenje KTW u skupini implantata ($p = 0,02$).
- Srednje smanjenje duljine keratiniziranog tkiva (KTL) transplantata između početne vrijednosti i 12 mjeseci bilo je:
 - Skupina zuba: $3,1 \pm 5,5$ mm.
 - Skupina implantata: $6,9 \pm 5,4$ mm.
- Razlike među skupinama bile su statistički značajne ($p = 0,046$).
- Prosječno skupljanje transplantata nakon 12 mjeseci iznosilo je $36,7 \pm 38,2\%$ u skupini zubi i $61,8 \pm 36,3\%$ u skupini implantata ($p = 0,056$).
- Najveće smanjenje KTW-a i skupljanja gingive (GS) primijećeno je nakon šest tjedana cijeljenja.

Ograničenja

- Dok se 94% augmentacijskih postupaka oko zuba izvodilo u prednjim dijelovima usta, 90% postupaka oko implantata izvodilo se u stražnjoj regiji. Ovo odstupanje može utjecati na ishod istraživanja.
- Slično, anatomska razlika između skupina zuba i implantata odnosi se na nedostatak susjednih zuba na mjestima implantacije. Nedostatak susjednih zubi, a time i vaskularne opskrbe iz parodontnog ligamenata, može utjecati na ishod.
- Veličina istraživanja određena je izračunom snage (80% snage s $\alpha = 5\%$). Međutim s obzirom na granične p vrijednosti u 12 mjeseci, veća studija bi mogla dati veću sigurnost u zaključcima.
- Metoda uzimanja transplantata sa nepca je individualna procjena zbog nepravilnog oblika transplantata. Standardizirano digitalno skeniranje moglo bi biti od pomoći.

Zaključci & klinički značaj

- Gdje i kada je to indicirano, slobodni gingivni transplantat (FGG) je vrijedan i predvidljiv tretman za povećanje širine keratiniziranog tkiva (KTW) i kod zubi i kod implantata.
- U okviru ograničenja ove studije, nakon postupka povećanja slobodnim gingivnim transplantatom (FGG) može postojati veće smanjenje širine i duljine keratiniziranog tkiva i veće skupljanje (GS) oko implantata u odnosu na postupke koji se izvode oko zuba.
- Daljnja istraživanja koja uspoređuju postupke povećanja gingive oko zubi i implantata potrebno je provesti sa standardiziranim parametrima kao što je anatomska lokacija recipijenta.



JCP Digest 86 sažetak je originalnog članka " Keratinized tissue gain after free gingival graft augmentation procedures around teeth and dental implants: A prospective observational study" J Clin Periodontol. 2021; 48: 302–314. DOI: 10.1111/jcpe.13394.



<https://www.onlinelibrary.wiley.com/doi/10.1111/jcpe.13394>



Pristup kroz stranicu za članove EFP-a: <http://www.efp.org/members/jcp.php>