

Publicación científica
de la Federación
Europea de
Periodoncia

Relatores: Crotty J, Gkikas G, Alotaibi M, con Polyzois I.

Afiliación: Preparado por los estudiantes del Programa Graduado en Periodoncia, Departamento de Odontología Restauradora y Periodoncia, Trinity College de Dublin, Facultad de Ciencias Odontológicas, Irlanda, AP-HP.



Traductora: Ana Molina Villar

Profesora universitaria en formación de Periodoncia en la Facultad de Odontología de la Universidad Complutense de Madrid

Enlace al artículo original de JCP:

<http://onlinelibrary.wiley.com/doi/10.1111/jcpe.12269/full>
(Acceso a través de la página de registro para miembros de la EFP:
<http://www.efp.org/members/jcp.php>)

Estudio:



Colgajo de avance coronal + técnicas de injerto de tejido conectivo para el tratamiento de recesiones gingivales profundas en los incisivos inferiores. Un estudio clínico controlado aleatorizado.

Zucchelli G, Marzadori M, Mounssif I, Mazzotti C, Stefanini M.
J Clin Periodontol. 2014; 41: 806-813.

Resumen del artículo original con el amable permiso de Wiley Online Library
Copyright © 1999-2014 John Wiley & Sons, Inc. Reservados todos los derechos.

Antecedentes:

El cubrimiento de recesiones gingivales labiales localizadas puede ser logrado por medio de múltiples técnicas. Entre ellas, los colgajos de avance coronal (CAC) en asociación con injertos de tejido conectivo (ITC) parecen obtener mayor cubrimien-

to radicular y alcanzar mejores resultados estéticos. La mayoría de los estudios existentes han evaluado esta técnica para recesiones moderadas en el maxilar superior y hay una falta de evidencia respecto a su efectividad en los incisivos inferiores.

Objetivos del estudio:

Comparar los resultados clínicos y estéticos de dos técnicas quirúrgicas diferentes pero similares, en el

tratamiento de recesiones gingivales unitarias labiales en los incisivos inferiores.

Método:

Cincuenta pacientes participaron en este estudio clínico controlado aleatorizado doble ciego. Todos los participantes contribuyeron con una recesión clasificada como clase I o II de Miller (≥ 3 mm de profundidad). Sólo se permitió proceder con la fase quirúrgica una vez que los pacientes mostraron un nivel aceptable de higiene oral. Previa a la cirugía, las raíces fueron desbridadas y tratadas con EDTA al 24% durante 2 minutos tras la exposición radicular. Todas las cirugías fueron realizadas por el mismo operador. En el grupo test (n=25) el tratamiento fue: CAC + ITC + Eliminación del Tejido Labial Sub-mucoso (TLS). Para eliminar el TLS se llevó a cabo una incisión profunda para desinsertarlo del periostio y otra incisión superficial para separarlo de

la mucosa alveolar. De esta manera, el colgajo fue liberado de tensión y adaptado más firmemente al periostio subyacente. Tratamiento del grupo control (n= 25): CAC + ITC sin eliminación del TLS. Las variables clínicas fueron registradas a la semana y 12 meses tras la cirugía, excepto el grosor del ITC y la longitud de la dehiscencia de hueso, que fueron medidas durante el procedimiento. Se reforzó la higiene oral de forma regular durante este periodo. La evaluación estética fue evaluada a los 12 meses tras la cirugía por ambos paciente y periodoncista. El dolor postoperatorio se evaluó midiendo el empleo medio de analgésicos en la semana siguiente al procedimiento quirúrgico.

Continúa . . .

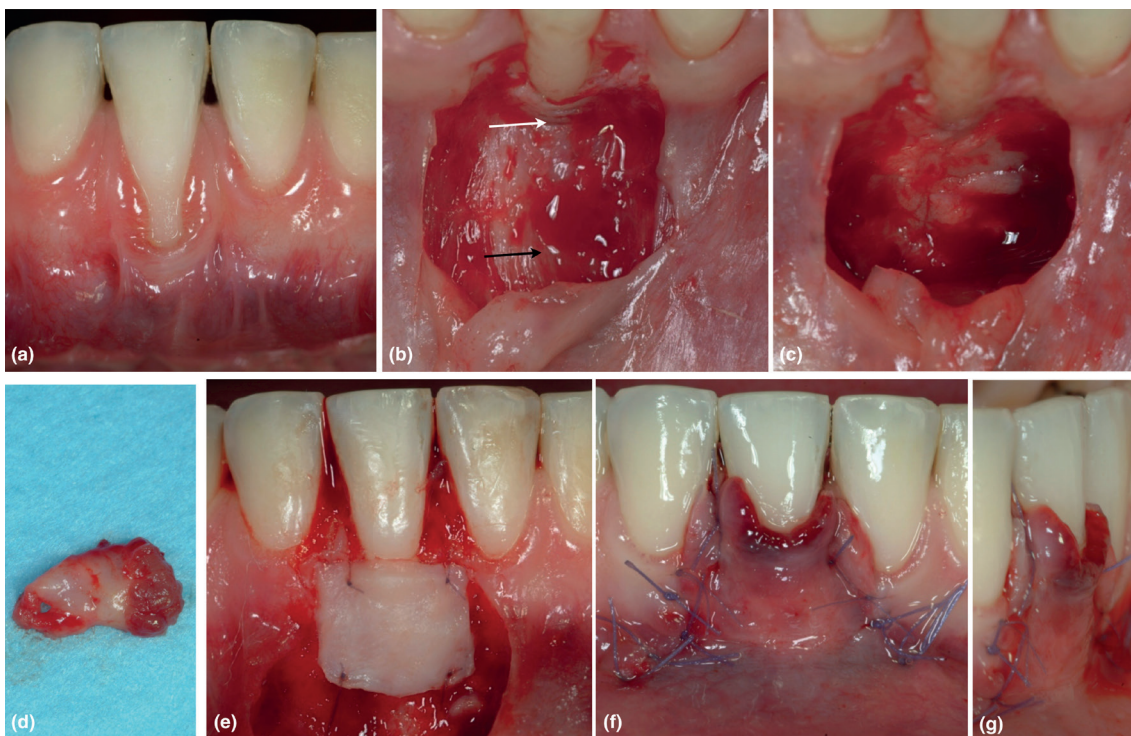
Publicación científica
de la Federación
Europea de
Periodoncia

Resultados:

Ambos protocolos de tratamiento fueron exitosos en el tratamiento de las recesiones, y redujeron sus dimensiones. Adicionalmente, se redujo la profundidad de sondaje y aumentó el ancho y el alto de la encía queratinizada con ambas técnicas. Se produjo una exposición del ITC significativamente

menor en aquellos pacientes en los que se eliminó el TLS, y esto fue asociado con mayor porcentaje de cubrimiento radicular, menor formación de queloide y un resultado más estético. El estudio no pudo identificar diferencias en dolor postoperatorio y morbilidad entre los dos grupos.

- a) Defecto de 4mm
- b) Elevación de colgajo trapezoidal
- c) Eliminación del TLS
- d) El TLS tras su eliminación
- e) ITC obtenido de la desepitelización de un injerto gingival libre, suturado a nivel de la LAC
- f) Colgajo avanzado coronalmente para cubrir el ITC
- g) La eliminación del TLS facilita que el colgajo tenga una dimensión vertical íntimamente adaptada al periostio subyacente



Con el amable permiso de John Wiley & Sons A/S.

Conclusiones e impacto:

¿Qué podemos aprender como clínicos?

- Las recesiones unitarias en el aspecto labial de los incisivos mandibulares pueden ser tratadas con éxito usando el CAC + ITC.
- La eliminación del TLS puede favorecer la estabilidad del colgajo y se asocia con mejores resultados.
- El estudio demostró que la evaluación por parte del paciente se centra más en el color del injerto que en el

cubrimiento radicular. Por tanto, la mejor estética asociada a la eliminación del TLS junto con los resultados clínicos superiores, sugiere que esta técnica debe ser considerada en el tratamiento de recesiones profundas en los incisivos inferiores.