

Izvestitelji:

Ian Reynolds, Michael Nolan, Suha Aljudaibi,
Lewis Winning

Institucija:

Diplomski program parodontologije, Zavod za restaurativnu stomatologiju i
parodontologiju, Sveučilišna stomatološka bolnica Dublin, Trinity College Dublin, Irska

Prijevod:

Ivan Puhar Zavod za parodontologiju, Stomatološki fakultet Sveučilišta u Zagrebu

studija

Novi kirurški pristup za kombinirane intra- suprakoštane defekte

Autori:

José A. Moreno Rodríguez, Antonio J. Ortiz Ruiz, Raúl G. Caffesse

Dosadašnje spoznaje

Regeneracija parodonta uz novi pričvrstak (*eng. new attachment*) krajnji je cilj regenerativnog liječenja uznapredovalih parodontnih lezija. Prvi pristupi u kirurškom zbrinjavanju ovakvih lezija uključivali su primjenu ekstenzivnih postupaka pristupnog režnja u kombinaciji s barijernim membranama.

Međutim, dehiscencije režnja i ekspozicije membrane bile su uobičajene komplikacije uslijed neodgovarajuće mobilnosti režnja i nemogućnosti postizanja primarnog zatvaranja.

Kako bi se umanjio rizik ekspozicije membrane i očuvao integritet interproksimalnih tkiva, zagovarali su se minimalno invazivni kirurški postupci, uključujući režnjeve očuvanja papile.

Nedavno je ispitivan novi pristup za regenerativno liječenje dubokih intraakoštanih defekata, tzv. kirurški pristup bez incidiranja papila (*eng. non-incised papillae surgical approach, NIPSA*). Prednosti NIPSA postupka su očuvanje papile, adaptacija marginalnih tkiva koja osigurava prostor za ugrušak, stabilnost rane i primarno cijeljenje.

Ciljevi

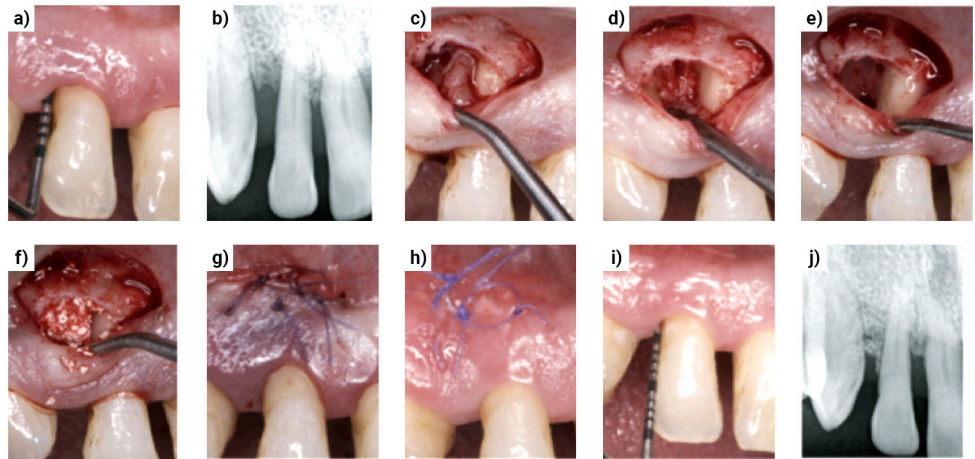
Cilj ovog istraživanja bio je ocijeniti učinkovitost NIPSA postupka kao parodontološke rekonstruktivne tehnike u zbrinjavanju kombiniranih intra-suprakoštanih defekata.

Materijali & metode

- Istraživanje je provedeno kao serija slučajeva kod kojih je ocijenjena NIPSA kirurška tehnika na skupini pacijenata regrutiranih tijekom četiri godine u privatnoj ordinaciji u Madridu (Španjolska).
- Kriteriji uključivanja: bez značajnijih sistemskih stanja, dijagnoza parodontitisa, ukupni indeks plaka i krvarenja < 20 %, nekiruska terapija i dolazak na terapiju održavanja barem jednom godišnje, jedan rezidualni interproksimalni džep (dubine sondiranja > 5 mm) s krvarenjem pri sondiranju, horizontalni gubitak kosti s intraakoštanim defektom (udaljenost od ruba kosti do CCS-a > 4 mm).
- Kriteriji isključivanja: treći molari i zubi neprimjereni zbog endodontskih ili restaurativnih razloga.
- Klinička mjerenja dubina sondiranja, razina kliničkog pričvrstka i recesija zabilježena su prije kirurgije i nakon 12 mjeseci. Izračunata je i mjera supraalveolarnog dobitka pričvrstka (SUPRA-AG). Zatvaranje rane je ocijenjeno jedan tjedan nakon kirurgije te je klasificirano kao potpuno zatvaranje, nepotpuno zatvaranje ili nekroza interproksimalnog tkiva.
- Koraci ovog kirurškog postupka bili su sljedeći (vidi slike):
 - prekirurška mikroinstrumentacija početnog dijela parodontnog džepa;
 - apikalna kosa/horizontalna incizija na bukalnom dijelu alveolarne sluznice i zdrave kortikalne kosti, udaljena od papila i marginalne gingive koliko je moguće;
 - koronarno povlačenje papila s mikroelevatom za papile kako bi se povećao dobitak prostora;
 - nadomještanje tvrdih tkiva kombinacijom derivata caklinskog matriksa i goveđeg ksenografta;
 - primarno zatvaranje rane tehnikom dvostrukih šavova.
- Isti kliničar je bilježio klinička mjerenja na početku i nakon godine dana.

Slika

- a) Preoperativne dubine sondiranja s čvrstim marginalnim tkivom nakon nekirurške terapije;
- b) preoperativna periapikalna rendgenska snimka;
- c) horizontalna incizija uz odizanje režnja i koronarno povlačenje papila;
- d) konfiguracija defekta nakon debridmana;
- e) derivati caklinskog matriksa *in situ*;
- f) EMD i ksenograft kombinacija;
- g) primarno zatvaranje dvostrukim šavovima;
- h) potpuno zatvaranje rane jedan tjedan nakon operacije;
- i,j) dubine sondiranja i periapikalna snimka nakon 12 mjeseci.



Rezultati

- 20 pacijenata (12 muškaraca, 8 žena) sudjelovalo je s jednim defektom u istraživanju. Raspon dobi bio je 30-60 godina. Pet ispitanika bili su pušači, sedmero bivši pušači i osmero nepušača. Uključeno je 10 inciziva, 5 očnjaka, 3 pretkutnjaka i 2 kutnjaka.
- Prva mjerenja inicijalnih defekata su bila:
 - dubina sondiranja džepova ($8.15 \text{ mm} \pm 2.48 \text{ mm}$);
 - gubitak kliničkog pričvrstka ($9.25 \text{ mm} \pm 2.71 \text{ mm}$);
 - recesija ($1.1 \text{ mm} \pm 0.85 \text{ mm}$).
- U skupni su zabilježene sljedeće promjene kliničkih parametara između mjerenja na početku i nakon 12 mjeseci:
 - smanjenje dubine sondiranja džepa ($5.6 \text{ mm} \pm 2.48 \text{ mm}$; $p < 0.001$);
 - dobitak kliničkog pričvrstka ($5.9 \text{ mm} \pm 2.38 \text{ mm}$; $p < 0.001$);
 - smanjenje recesije ($0.25 \text{ mm} \pm 0.44 \text{ mm}$; $p < 0.05$).
- 90 % ispitanika imalo je dobitak pričvrstka od $\geq 4 \text{ mm}$ te je 85 % ispitanika imalo smanjenje dubine džepa $\geq 4 \text{ mm}$. SUPRA-AG ($1.9 \text{ mm} \pm 1.74 \text{ mm}$) pokazao je pozitivnu tendenciju indikativnu za potpuno zatvaranje intrakoštanog defekta.
- NIPSA pristup pokazao je potpuno zatvaranje rane u 85 % slučajeva. Nije bilo statistički značajne razlike u mjerenim kliničkim ishodima između slučajeva s potpunim i nepotpunim zatvaranjem rane. Nije zabilježen niti jedan slučaj nekroze interproksimalnog tkiva.

Ograničenja

- Serija slučajeva ograničava generalizaciju rezultata na širu populaciju.
- Nedostatak kontrolne skupine ili skupine za usporedbu također ograničava interpretaciju rezultata.
- Regrutacija i selekcija pacijenata je limitirano opisana što može biti potencijalni izvor pogreške.
- Primjena radioopaknog koštanog nadomjesnog materijala i nedostatak histomorfometrijske analize ograničava točnu procjenu promjena u defektu.
- Nedostatak kalibracije ili slijeposti istraživača koji je radio klinička mjerenja moglo je utjecati na mjerenje ishoda.
- Rezultati ovog istraživanja ne bi se mogli primijeniti na brojne druge parodontne defekte povezane s parodontnom bolesti s obzirom da je istraživana samo jedna specifična vrsta defekta.

Zaključci & klinički značaj

- Unutar ograničenja ovog istraživanja, može se zaključiti da NIPSA tehnika može biti obećavajuća kirurška tehnika za zbrinjavanje kombiniranih intra-suprakoštanih defekata.
- Novi pristup primijenjen u ovom istraživanju pokazao je pozitivne rezultate za sve mjerene kliničke parametre te poželjne postotke primarnog zatvaranja.
- Potrebna su randomizirana kontrolirana klinička istraživanja (RCT) kako bi se istražila učinkovitost ove nove tehnike u odnosu na druge potvrđene tehnike u parodontnoj regenerativnoj kirurgiji.



JCP Digest broj 69 sažetak je originalnog članka „Supra-alveolar attachment gain in the treatment of combined supra-alveolar periodontal defects by non-incised papillae surgical approach“, J Clin Periodontol. 2019; 46 (9), 927-936. DOI: 10.1111/jcpe.13158.



<https://www.onlinelibrary.wiley.com/doi/full/10.1111/jcpe.13158>



Pristup kroz stranicu za članove EFP-a: <http://www.efp.org/members/jcp.php>