

Sažeto iz *Journal of Clinical Periodontology*, svezak 49, broj 4 (travanj 2022.), 401-411.

Urednik: Andreas Stavropoulos, Odbor za znanost EFP-a

Izjavitelji:

Chin Hoi Man Bonnie, Kwok Chee Yin, Lam Pok Man,
Tsang Nichol Chun Wai, George Pelekos

Institucija:

EFP program parodontologije, Sveučilište
u Hong Kongu

Prijevod:

Darija Vlašić Kaić Centar za parodontologiju PerioDent, Zagreb

studija

Ugradnja implantata s augmentacijom mekog tkiva: kada i kako?

Autori:

Kwang-Seok Lee, Seung-Yun Shin, Christoph Hämmerle, Ui-Won Jung, Hyun-Chang Lim, Daniel Thoma

Dosadašnje spoznaje

Postupci augmentacije mekog tkiva često se izvode kako bi popravili estetiku i kompenzirali postojeće pomanjkanje volumena tkiva. Klinički podaci su pokazali da kirurgija mekog tkiva doprinosi više od 40% završnom horizontalnom ili bukalnom volumenu. Zlatni standard za augmentaciju volumena mekog tkiva predstavlja primjena subepitelnog transplantata vezivnog tkiva (engl. *connective tissue graft*, CTG). Ipak, takve procedure uzrokuju povišeni morbiditet kod pacijenata zbog prisutnosti donorskog područja.

S ciljem smanjivanja morbiditeta kod ovakvih zahvata, razvijene su zamjene za vezivno tkivo. U pretkliničkim istraživanjima na psima, zamjene za vezivno tkivo i CTG pokazali su sličan učinak s obzirom na povećanje volumena mekog tkiva na mjestima oko implantata. Novija klinička studija (Thoma i sur., 2016.) pokazuje ne manje učinkovitosti zamjene za vezivno tkivo oko implantata kad ih se uspoređi s CTG-om. Ipak, dosadašnji podaci o zamjenama za vezivno tkivo ograničeni su na specifične protokole ugradnje implantata i još specifičnije, za odgođenu augmentaciju.

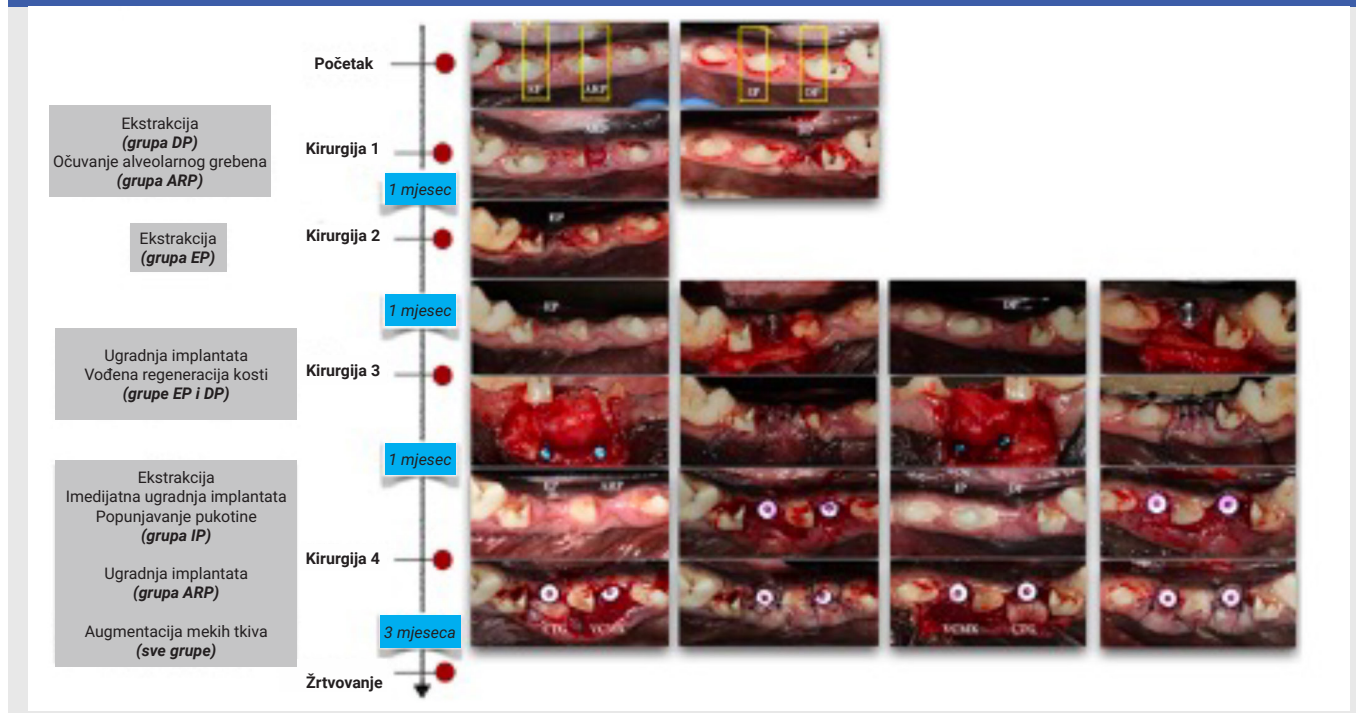
Uzevši u obzir da postoje razni protokoli ugradnje implantata –kao što je IP (imediata implantacija), rana ugradnja implantata (EP) i ugradnja implantata nakon očuvanja alveolarnog grebena (ARP)– učinkovitost zamjena za vezivno tkivo te povećanje volumena vezivnog tkiva koristeći razne protokole za ugradnju implantata mora biti preispitana i uspoređena s CTG-om.

Ciljevi

Cilj ovog istraživanja je odrediti utjecaj vremena ugradnje implantata i učinak vrste nadomjestka vezivnog tkiva gledajući promjene profila grebena.

Materijali & metode

- Učinjena je hemisekcija trećeg molara i četvrtog premolara te su izvađeni mezijalni korijeni. Postavljeni su implantati 4 x 10 ili 12 mm, Luna, Shinhung, Seoul, Koreja, i gingiva formeri 4 x 4 mm.
- ARP je bio izveden sa deproteiniziranom goveđom kosti (DPBM) s 10%-im kolagenom (Bio-Oss collagen, Geistlich, Wolhusen, Švicarska) i kolagenim matriksom (Mucograft seal, Geistlich), dok je ugradnja implantata bila izvedena tri mjeseca nakon cijeljenja.
- IP je kombiniran s deproteiniziranom goveđom kosti (Bio-Oss, Geistlich) koja popunjava prostor između implantata i bukalne alveolarne kosti.
- Ugradnja implantata u EP i DP grupama napravljena je jedan odnosno dva mjeseca nakon vađenja i uključivala je vođenu regeneraciju kosti (engl. *guided bone regeneration*, GBR) koristeći deproteiniziranu goveđu kost (Bio-Oss, Geistlich) i prirodnu dvoslojnu kolagenu membranu (BioGide, Geistlich) na bukalnoj strani implantata. EP i DP implantati su eksponirani jedan mjesec nakon cijeljenja.
- U svim grupama podignut je režanj djelomične debljine na bukalnoj strani implantata za CTG ili VCMX (Fibrogide, Geistlich).
- Sve životinje su žrtvovane mjesecima nakon operacije mekog tkiva. Napravljene su snimke mikrokompjuteriziranom tomografijom i intraoralnim skeniranjem u različitim vremenskim razmacima. Provedena su linearna mjerenja kako bi se vidjele promjene na grebenu u različitim vremenskim razmacima.
- Tijekom trajanja istraživanja mjerene su sveukupne promjene širine grebena, promjene nastale augmentacijom kosti i promjene uzrokovane augmentacijom mekog tkiva.
- Napravljena su profilometrična mjerenja u regiji 2 mm apikalno od gingivnog ruba i produžena 2 mm apikalno i 4 mm u širinu. Promatrane su promjene kroz određeni vremenski period.



Rezultati

- Nisu primijećeni neželjeni događaji. Mikro-CT skenovi otkrili su remodeliranje kosti oko implantata i dehiscijenciju kosti na bukalnoj površini. IP grupa je pokazala najbolji rezultat.
- Linearna mjerenja:**
 - Sveukupna promjena**
 - Razina 2 mm: sve osim ARP-CTG (0,07 mm) pokazale su horizontalno skupljanje, od -0,09 mm u DP-VCMX do -1,87 mm u EP-CTG.
 - Razina 3 mm: slična širina grebena pronađena je u DP-CTG (0 mm) i ARP-CTG (0,03 mm) ili je došlo do skupljanja od -0,13 mm u EP-VCMX do -1,59 mm u EP-CTG.
 - Tvrda tkiva**
 - Razina 2 mm: povećanje u EP (0,87 mm) i DP (0,93 mm).
 - Razina 3 mm: povećanje u EP (0,95 mm) i DP (0,92 mm).
 - Meka tkiva**
 - Razina 2 mm: sve osim EP-VCMX (-0,20 mm) pokazalo je povećanje od 0,13 mm u EP-CTG do 1,25 mm u DP-CTG.
- Profilometrična mjerenja:**
 - Sveukupna promjena**
 - Povećanja pronađena u ARP-CTG (0,17 mm) i DP-CTG (0,05 mm), ali gubici su bili drugdje primijećeni, od -0,02 mm u ARP-VCMX do -1,19 mm u EP-CTG.
 - Tvrda tkiva**
 - Veće srednje povećanje u DP (0,82 mm) u usporedbi s EP (0,52 mm).
 - Meka tkiva**
 - Povećanje u svim grupama od 0,14 mm u DP-VCMX do 0,79 mm u DP-CTG.
 - Statistički bez velikih promjena unutar pojedine grupe (sveukupno, tvrda tkiva, meka tkiva).

Ograničenja

- Studija možda ne može osvijetliti cijelu sliku koja se tiče remodeliranja mekog tkiva nakon procedura, zbog toga što su se koristile životinje tako da su potrebna veća (dodatna) klinička ispitivanja.
- Ne postoje detaljne rasprave oko materijala i metoda koje su korištene za volumetrijsku analizu ove studije.

Zaključci & klinički značaj

- Uspriko limitima ove studije, ARP i DP s CTG-om pokazali su najmanju promjenu tkiva gledajući prije ekstrakcije i na kraju istraživanja, u usporedbi s drugim modalitetima liječenja (bez statistički značajne razlike).
- CTG i VCMX su poboljšale sveukupnu konturu tkiva na mjestima oko implantata kad su bili primijenjeni s EP ili DP i ARP.
- Iako su augmentacija mekog tkiva i popunjavanje defekta bili izvedeni, IP mjesta su pokazala smanjene konture tkiva. Promjene veličine grebena su varirale između protokola liječenja, ARP s CTG-om je dovelo do najmanjih razlika gledajući profil grebena. Oboje CTG i VCMX su mogli povećati volumen grebena. Bazirano na rezultatima ovog pilot pretkliničkog istraživanja, opsežna klinička istraživanja su potrebna da odrede najbolje vrijeme za postavljanje implantata i najbolje tehnike augmentacije mekog tkiva za ostvarivanje optimalnog profila tkiva.